

Реконструкция фронтального мандибулярного дефекта с помощью трехмерной персонализированной предварительно сформированной титановой сетки (OssBuilder III) и опорного винта (Tenting Screw)



Jong-Won Choi

Отдел оральной и челюстно-лицевой хирургии, отдел стоматологии, Медицинский колледж Университет Hanyang, Сеул, Республика Корея

Введение

Когда вертикальный и горизонтальный дефект кости является серьезным, использование титановой сетки и опорного винта может быть выбрано клиницистом-имплантологом для легкой и безопасной регенерации кости, поддерживающей имплантаты.

Цель

Цель этого отчета - описать метод вертикального и горизонтального увеличения костной ткани с использованием персонализированной трехмерной предварительно сформированной титановой сетки (OssBuilder III, Osstem, Корея) и опорного винта.

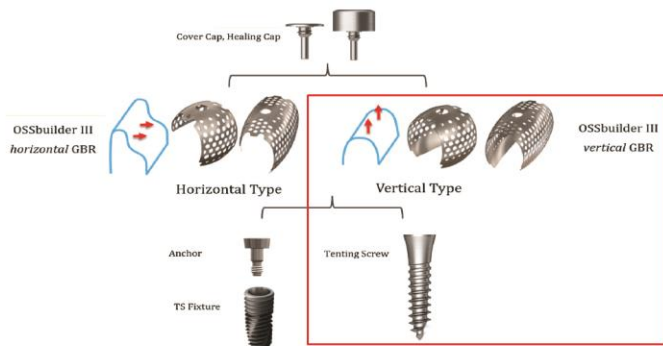


Рис. 1. А) Изображение OssBuilder III, опорный винт, переходник, имплантат TS, заглушка и формирователь десны.

Материалы и методы

50-летний мужчина с дефектом фронтального отдела нижней челюсти в результате дорожно-транспортного происшествия был передан Отделу оральной и челюстно-лицевой хирургии в Университетской больнице Hanyang, Сеул, Республика Корея.

При предварительной оценке конической лучевой томографии (СВСТ) дефект оценивался примерно в 10 мм по вертикали и 5 мм по горизонтали.

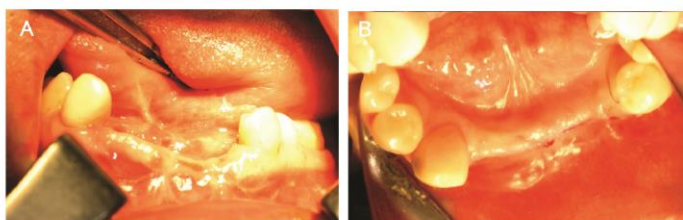
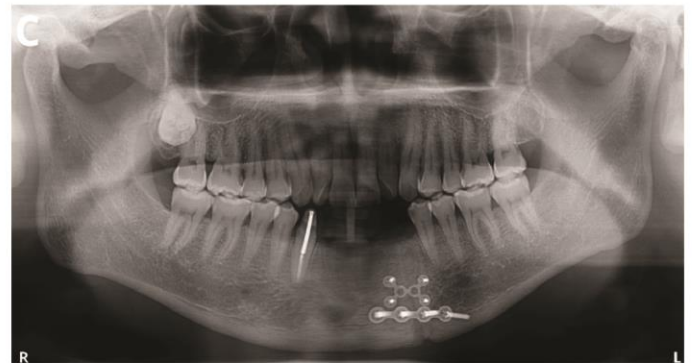

Рис. 2. А), В) Предоперационные клинические фотографии



С) Предоперационный панорамный снимок.

Для устранения костного дефекта прививали частицы аутотрансплантата, собранного из зоны симфиза с помощью AutoBone Collector (Osstem) и смешанный с ксенотрансплантатом (A-Oss, Osstem).

После аугментации костной ткани мембрана OssBuilder III была слегка обрезана, подогнута и помещена на привитую область после введения опорного винта. Заглушка была применена для стабилизации Ossbuilder III, и, наконец, на титановой сетке была помещена резорбируемая барьерная мембрана (Cytoplast RTM, Osteogenics, США), и было выполнено наложение швов.

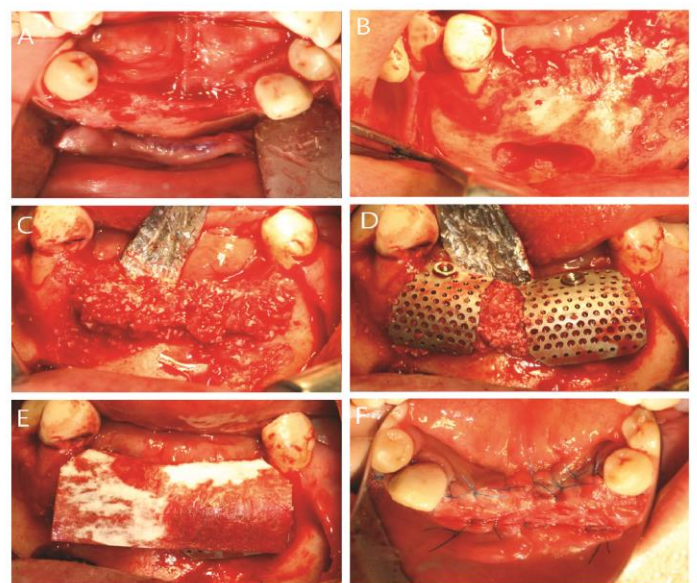


Рис. 3. А) После отслоения мукопериостального лоскута была обнажена кость. В) Забор аутогенной кости произвели при помощи AutoBone Collector (Osstem) из симфиза нижней челюсти. С) На место дефекта был наложен аутотрансплантат, смешанный с ксеногraftом (A-Oss, Osstem). D) OssBuilder III разместили на костный материал и стабилизировали путем установки опорного винта. Затем закрыли колпачком-заглушкой. E) Резорбируемая барьерная мембраной (Cytoplast RTM) покрыли титановые сетки. F) Был наложен шов.

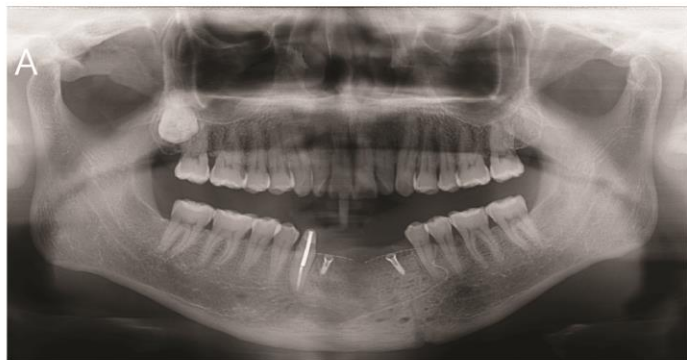

Рис. 4. Послеоперационный панорамный снимок.

Результаты

Ossbuilder III, в сочетании с опорным винтом и колпачком-заглушкой, покрывал и поддерживал привитый материал на месте без заметного разрушения.

После 6 месяцев произвели извлечение OssBuilder III и установили имплантат (TS III CA, Osstem). Привитая кость хорошо восстанавливалась. Таким образом, имплантат может быть стабильным.

Через 3 месяца был сделан слепок с использованием трансфера для окончательной реставрации. Были поставлены индивидуальные абатменты и 5-компонентный металлокерамический протез. Была применена сила более 30 Нсм.

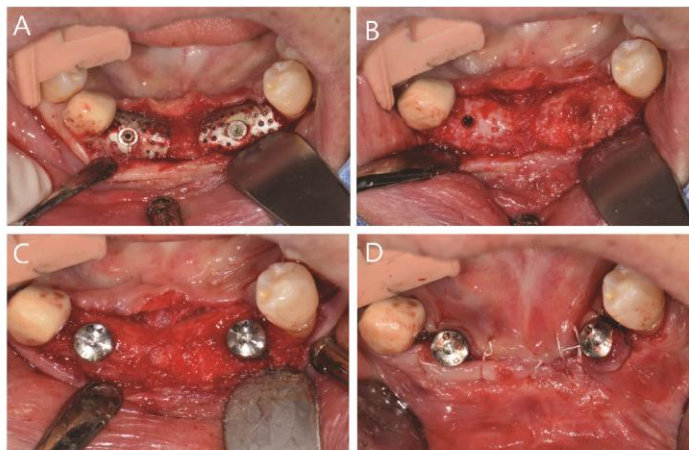


Рис. 5. А) Через 6 месяцев после установки мембрана OssBuilder III также стабильно покрывала область подсадки и поддерживала материал
 В) Привитая кость регенерировалась и приняла жесткую форму.
 С) Имплантаты и формирователи десны были установлены без заметного осложнения.

Заключение

Из-за присущей жесткости титановая сетка имеет свое преимущество для вертикальной и горизонтальной аугментации кости. Специальная трехмерная предварительно сформированная титановая сетка OssBuilder III в сочетании с опорным винтом и заглушкой может помочь клиницисту-имплантологу легко и безопасно получить успешный результат увеличения костной ткани.